Aus der Universitäts-Frauenklinik Breslau.
Direktor: Professor Dr. Fraenkel.

Ein Schleimhautsarkom des Uterus von besonderer Form.

Inaugural-Dissertation

zur Erlangung der Doktorwürde
in der Medizin und Chirurgie
der Hohen Medizinischen Fakultät
der Schlesischen Friedrich-Wilhelms-Universität
zu Breslau

Vorgelegt von

Josefine Lühr
Assistenzärztin.

1930

Gedruckt in der Buchdruckerei Emil Hampel in Weißwasser O.-L.

Gedruckt mit Genehmigung
der Hohen Medizinischen Fakultät
der Schlesischen Friedrich-Wilhelms-Universität
zu Breslau.

Berichterstatter: Professor Dr. Fraenkel.

R. UNIV.
BIBLIOTHEEK
LEIDEN

Das Uterussarkom kommt in zwei, pathologisch-anatomisch sowohl wie klinisch, genau von einander zu trennenden Formen vor, als Sarkom der Schleimhaut, welches diffuse in die Uterushöhle hineinwachsende Wucherungen bildet, und als Sarkom der Uteruswand, welches in ganz ähnlicher Weise wie die Myome des Uterus sich entwickelt und als Wandsarkom bezeichnet wird. Die erste Form ist die weitaus seltenere. In der Literatur sind Sarkome, von denen sicher nachgewiesen werden konnte, daß sie von der Schleimhaut ausgehen, verhältnismäßig selten beschrieben.

Nach Robert Meyer unterscheidet man zwei Ausbreitungsformen, eine diffuse und eine polypöse. Bei dieser treten in der Mehrzahl knollige oder gelappte, auch zottige, manchmal dünngestielte Knoten auf, die Faustgröße erreichen und meist eine glatte Oberfläche aufweisen. Die Konsistenz ist weich, die Schnittfläche gleichförmig weiß, markig, auch speckig und feucht. In späteren Stadien wird sie mehr bröcklig und die Farbe durch Hämorrhagien verändert. Das diffuse Schleimhautsarkom (Piquand) wächst flächenhaft und wuchert, obgleich es zuerst auch umschrieben ist, leichter in die Umgebung und kann die Oberfläche der Schleimhaut unregelmäßig zerklüften. Dabei soll im Gegensatz zu der gelappten Form eine scharfe Abgrenzung gegen die Muskulatur selten sein. Frankl beschreibt die diffusen Schleimhautsarkome als knollige, bucklige Intumescenzen, welche das ganze Cavum uteri ausfüllen können.

Als Sitz wird vom Schleimhautsarkom das Corpus uteri bevorzugt. Der Uterus ist dabei meist im Ganzen nicht nur gleichmäßig vergrößert, sondern zuweilen stark hypertrophiert (Meyer und Frankl). Die Entstehung des Sarkoms ist nach Keller, v. Kahlden, v. Franqué, Basso nicht in der Oberfläche, sondern in den Tiefen der Schleimhaut zu suchen. Diese wird gemeinsam mit den Drüsen oft gänzlich zerstört; es soll jedoch nicht selten vorkommen, daß das Sarkom ihre oberflächlichen Schichten ziemlich intakt läßt (v. Franqué und Keller). R. Meyer hält es für wahrscheinlich, daß ein Teil der polypösen Schleimhautsarkome aus Schleimhautpolypen hervorgeht; diese Beobachtung wird von Peham und Hofmeier bestätigt.

Die makroskopische Unterscheidung der Schleimhautsarkome von den Wandsarkomen kann sich nicht immer auf die polypös-lappig-traubigen Bildungen jener stützen, da nach Pick auch Wandsarkome eine traubige Wachstumsart aufweisen können. Dieselbe Beobachtung machten v. Herff, R. Meyer, v. Kahlden, Geßner und andere. v. Franqué hält allerdings bei einem Cervixsarkom die polypöse Entwicklung schon für einen Beweis, daß es von der Schleimhaut ausgeht.

Schleimhautsarkome wurden außerdem noch beschrieben von Kamann, Hedley, Rylko, Spiegelberg, Geßner, Keitler und Siefart.

Mikroskopisch teilt man die Schleimhautsarkome nach C. Ruge ein

in 1. großzellige Sarkome mit rundlichen, zuweilen spindelförmigen, unregelmäßig angeordneten Zellen verschiedener Größe, deren Kerne oft sehr groß werden. 2. Sarkome mit deciduaähnlichen, großen, spindelförmigen Zellformen. 3. Riesenzellensarkome, in denen die Riesenzellen einzeln zwischen meist kleineren, rundlichen und spindelförmigen Zellen liegen und 4. kleinzellige Rundzellensarkome. Riesenzellensarkome werden beschrieben von Veit, Ahlfeld, Seeger, v. Kahlden, Eckstein, Geßner, Peham, R. Meyer und anderen.

Rundzellensarkome wurden gefunden von: v. Franqué, Basso und anderen; Sarkome mit Rund- und Spindelzellen von: Gläser, Peham, Beckmann und anderen. Nach R. Meyer herrschen die Rund- und Spindelzellen vor, die fast immer gemischt auftreten. Die Rundzellen sind öfters sehr klein, sie haben einen spärlichen Zelleib und liegen sehr dicht. Zuweilen wechselt ihre Größe. Auch die Spindelzellen haben verschiedene Größe. In einen polypösen Schleimhautsarkom fand R. Meyer die oberflächlichen Schichten rundzellig, die tieferen Schichten groß-spindelzellig mit Übergängen zueinander. Die Atypie der Zellen faßte er als regressive Veränderung auf, da sie mit den degenerativen Vorgängen im Zwischengewebe Hand in Hand geht. Die groß- und riesenzelligen sieht er stets als sekundär verändert an. Nach einer Berechnung Piquands sind bei den polypösen Formen die gemischtzelligen am häufigsten, beim diffusen dagegen finden sich meist rundzellige, nur sehr selten spindelförmige Tumorelemente. Ein gemischtzelliges Sarkom beschreibt v. Franqué eingehend. Er findet rundliche Zellen mit intensiv gefärbten Kernen und kaum hervortretendem Protoplasmaleib neben sehr großen rundlichen oder unregelmäßig geformten Zellen, deren großer Protoplasmaleib durch Eosin leuchtend rot gefärbt ist. Diese großen Zellen sind regellos im ganzen Gewebe verteilt, Kerne sind häufig in Mehrzahl vorhanden und werden durch eine im Protoplasma in Form von runden Kügelchen auftretende, eigentümliche Substanz vielfach zur Seite gedrängt. Die Kerne sind oft von riesenhaften Dimensionen und stark hyperchromatisch. Die beiden Zellformen sind so angeordnet, daß die letzteren das Stroma bilden, in dessen Lücken die zuerst beschriebenen kleineren Zellen liegen. An geeigneten Stellen ist zu erkennen, daß ein prinzipieller Unterschied zwischen den beiden Zellarten nicht besteht, denn man findet zwischen ihnen alle Übergänge. Eine eigentliche Nester- oder Strangbildung ist nirgends zu beobachten, nur einzelne gröbere Bindegewebszüge, die größeren Gefäße führend, durchziehen die fast gleichmäßige Gewebsmasse, und allenthalben sieht man mit diesen Zügen in kontinuierlichem Zusammenhang die feinfibrilläre Substanz. Basso findet in einem gemischtzelligen Schleimhautsarkom einzelne Muskelzellen mit blaßen schwach gefärbten Kernen und wenig scharfen Konturen. Die Tumorzellen sind von den Muskelelementen deutlich unterschieden, es zeigen sich keine Wucherungserscheinungen an diesen und keine Übergangsformen zu den malignen Zellen, vielmehr sind die Muskelzellen spärliche Überreste des Myometriums, die der Tumor bei seinem infiltrativen Wachsen unberührt gelassen hat.

Nach diesem allgemeinen Überblick über die wichtigsten in der Literatur bekannten Fälle von Schleimhautsarkom, möchte ich mich dem Fall von Sarkom der Uterusschleimhaut zuwenden, der im Mai 1924 in der Breslauer Universitäts-Frauenklinik beobachtet wurde.

Krankengeschichte:

66 Jahre alte Witwe. Kindheitsanamnese O. B., Menses vom 15. bis 49. Lebensjahre regelmäßig alle vier Wochen. Sechs spontane Geburten, lebende Kinder, zwei Aborte im 3. und 4. Monat. Keine erbliche Belastung, keine schweren Krankheiten. April 1923 plötzliche Blutungen von mäßiger Stärke, die drei Wochen mit kurzen Pausen anhielten. Ein halbes Jahr darauf wiederholt sich dieses; die Blutungen hatten an Stärke zugenommen. Ein Frauenarzt fand einen mannsfaustgroßen, weichen Uterus, dessen Cavum eine glatte Wand zeigte. Die Adnexe o. B., die Abrasio förderte reichliche, sehr dicke, glasig erscheinende Schleimhautbröckel zu Tage. Die Untersuchung im Breslauer pathologischen Institut (Professor Henke) ergab Folgendes: „Die Schnitte lassen ein gequollenes, zellreiches Stroma erkennen, in dem nur spärliche Drüsenlumina zu sehen sind. An einzelnen Stellen wird das Zwischengewebe von großen Zellen durchsetzt, die in großer Anzahl beieinander liegen, dazwischen finden sich auch solche Zellen mit rosa Protoplasmasaum und bläschenförmigen Kern (s. Figur A), daß hier der Verdacht auf das Bestehen eines malignen Tumors sehr nahegelegt wird, eine Annahme, die durch den Befund von Kernteilungsfiguren bestärkt wird." Erst bei einer kurze Zeit darauf vorgenommenen erneuten Abrasio, konnte eine maligne Neubildung mit Sicherheit festgestellt werden. „Es findet sich ein Granulationsgewebe, welches die Schleimhautmassen durchsetzt hat. An einzelnen Stellen wird dieses Gewebe zellreicher. In einem einzigen Bröckel finden sich Massen, die einen fibroepithelialen Charakter aufweisen." Die vorgeschlagene Operation wurde verweigert. Sechs Monate darauf kam Patientin mit denselben Blutungsbeschwerden wieder. Aus der Cervix ragte ein fingerdicker Polyp heraus. Der Uterus ist reichlich zweimannsfaustgroß von prallelastischer Konsistenz. Bei seiner Austastung finden sich an der vorderen Uteruswand große, weiche polypöse Massen. Der abgetragene Polyp zeigte den Charakter einer malignen Neubildung. Es fand sich ein zellreiches Gewebe mit vielen Kernteilungsfiguren und ganz vereinzelten Drüsenlumina. In Frage kam nach Ansicht von Herrn Prof. Henke ein „Sarkom oder Medullarcarcinom von besonderer Form." Eine Operation wurde abermals abgelehnt. Drei Monate darauf traten zu den Blutungen noch Beschwerden von seiten der Blase und des Mastdarms, die von dem vergrößerten im kleinen Becken inkarzerierten Uterus herrührten. Da sich die Patientin jetzt zur Operation entschloß, wurde sie Anfang Mai 1924 der hiesigen Universitäts-Frauenklinik überwiesen.

Allgemeiner Befund:

Große, hagere Frau mit kräftigem Knochenbau in mäßigem Ernährungszustande. Haut und sichtbare Schleimhäute schlecht durchblutet. Hgl. n. Sahli 60.

An beiden Unterschenkeln Varicen, rechts zweimarkstückgroßes Ulcus. Keine Oedeme, Lungen o. B.

Herz: reine Töne, Puls etwas unregelmäßig, 90 Schläge in der Minute.

Leib: schlaffe Bauchdecken, keine Resistenzen, keine Druckpunkte. Neurologisch o. B.

Gynäkologischer Befund:

Mammae klein, atrophisch. — Vulva und Introitus vaginae mit etwas Blut bedeckt, erhebliche Cysto- und Rectocoele. Scheidenschleimhaut senil-atrophisch. Portio glatt. Aus der Cervix geht etwas helles Blut ab, das im hinteren Scheidengewölbe zusammengeklumpt liegt. Parametrien frei. Der Uterus ist etwa mannskopfgroß, stark nach hinten gesunken, kuglig von prall elastischer Konsistenz und nur sehr wenig beweglich. Adnexe o. B. Rectal: Der Uterus läßt sich nur wenig aus dem Douglasschen Raum herausheben. Die Oberfläche ist regelmäßig und glatt. Adhäsionen mit dem Rectum sind nicht zu fühlen. Da die mikroskopische Untersuchung vor drei Monaten einen malignen Tumor ergab, wurde am 12. Mai 1924 die abdominale Radikaloperation ausgeführt.

Operationsbericht:

Äthertropfnarkose. Längsschnitt in der Mittellinie. Der Uterus, der die Größe wie bei einer Gravidität im 5. Monat erreicht, liegt retroflektiert und ist mit der Umgebung nicht verwachsen. Er wird aufgerichtet und samt den beiden Adnexen totalextirpiert. Drainage durch die Scheide mit Jodoformgaze. Schluß des Beckenperitoneums, Schluß des Bauchs schichtweise. Dreieinhalb Wochen nach der Operation konnte die Patientin nach glattem Heilungsverlauf entlassen werden. Vier Wochen später starb sie in der chirurgischen Universitätsklinik an einem perforierten Gallenblasenempyem. Bei der vorgenommenen Cholecystektomie wurden Metastasen des Uterustumors im Abdomen nicht gefunden. Die Sektion ergab keinen nennenswerten Befund.

Makroskopische Beschreibung des bei der Operation gewonnenen Präparates.

Der exstirpierte Uterus zeichnet sich durch eine allgemeine und gleichmäßige Größenzunahme aus, die sich auch auf die Cervix erstreckt, sodaß der Uterus nicht in seiner Kontur, sondern nur in der Proportion erheblich verändert ist. Das Corpus uteri erreicht in seinem größten Umfange 56 cm. Die Adnexe sind beiderseits von normaler Beschaffenheit. Die Größenzunahme des Uterus beruht auf einer Ausdehnung der Uterushöhle durch polypöse Tumormassen und blutige Gerinnsel. Die Wand ist nicht überall von gleicher Dicke. Da, wo Tumorgewebe der Uteruswand aufsitzt, ist sie durchschnittlich 1 cm dick, während die übrige Wand 2 cm Dicke erreicht. Wenn man den Uterus öffnet, findet man zwei große getrennte Tumoren. Die eine Geschwulst, ungefähr gänseigroß, sitzt mit einem kurzen, schmalen Stiel der vorderen Wand, dicht am Fundus auf und breitet sich als gelappter Polyp im oberen Drittel des Cavum uteri aus. Das Gewebe dieses Tumors ist sehr weich, leicht zerreißlich, bröcklig an der Oberfläche und hämorrhagisch verfärbt. Auf der Schnittfläche durch die Mitte des Tumorstiels und der angrenzenden Uteruswand hebt sich das markige Geschwulstgewebe von der hier verdünnten Muskulatur, die einen innig verschlungenen Faserverlauf erkennen läßt, deutlich ab. An einer Stelle nur lassen sich Muskelbündel der Uteruswand noch eine

Strecke weit in den Geschwulststiel hinein verfolgen. Ob es sich hier um Muskelfasern handelt, kann erst die makroskopische Untersuchung ergeben.

Der zweite Tumor, der 1 cm vom ersten Tumor entfernt ist und das untere Drittel des Cavum ausfüllt und ebenfalls der vorderen Uteruswand angehört, besteht aus einem hühnereigroßen zusammenhängenden Convolut von Polypen, von denen mehrere zusammen mit einem gemeinsamen, andere wieder mit je einem getrennten, kurzen Stiel der Uteruswand aufsitzen. Dieser zweite große Tumor besitzt, im Gegensatz zum vorigen, überall eine intakte Oberfläche und ist von derb elastischer Konsistenz. Auf dem Durchschnitt hebt sich das Geschwulstgewebe, mit leicht gezackter Linie, deutlich von der Uteruswand ab. Auch in der Nähe des inneren Muttermundes zeigt die Uterusinnenfläche mehrere kleine polypöse Wucherungen von ungefähr Bohnen- bis Erbsengröße. Die Wand des unteren Uterussegments ist auf dem Durchschnitt ca. 2 cm dick und besteht zur Hälfte aus unverändert erscheinendem Myometrium, zur Hälfte aus einer derb-elastischen, glasig-weißlich erscheinenden, sich scharf von der Muskulatur absetzenden Schicht, die sich von der vorderen Wand auch etwas auf die hintere Uteruswand erstreckt. Die übrige hintere Wand des Uterus erscheint makroskopisch unverändert. Die Schleimhaut der Cervix zeigt mehrere flächenhaft ausgebreitete Unebenheiten.

Das Präparat wurde in 4% Formalin fixiert und gehärtet. Zur mikroskopischen Untersuchung wurden Schnitte entnommen:

1. Aus dem Pol des unteren großen Tumors,
2. aus dem Stiel des unteren großen Tumors mit der angrenzenden Uteruswand,
3. aus dem Pol des im Fundus gelegenen Tumors,
4. aus seinem Stiel an seinem Übergang in die Muskulatur,
5. aus der Uteruswand mit einer polypösen Wucherung am Rande des inneren Muttermundes,
6. aus der vorderen Wand des unteren Uterinsegments,
7. aus der Cervix,
8. aus einer makroskopisch unverdächtigen Stelle an der vorderen Uteruswand,
9. aus der hinteren Wand des Uterus, die dem Tumor gegenüberliegt.

Die Schnitte wurden mit Hämatoxylin-Eosin und mit Eisenhämatoxylin van Gieson gefärbt.

Von den Schnitten 1, 3, 6, 8, 9 Bilder nicht angefertigt.

Nr. 1. Schnitt aus dem Pol des unteren großen Tumors. Die Oberfläche ist teilweise bedeckt von einer dünnen Fibrinschicht, in der rote wie weiße Blutkörperchen zu finden sind. Unter dieser Fibrinschicht erkennt man an vereinzelten Stellen, der Oberfläche parallellaufende, langgestreckte Bindegewebszellen, und zwar gehören diese wohl noch zur oberflächlichsten Schicht der Tunika propria mukosae. Drüsen sind nicht vorhanden. Die der Oberfläche genäherte Partie des Tumors besteht aus ziemlich gleichmäßig gebauten kleinen Zellen, deren Kern im allgemeinen runde bis stäbchenförmige Gestalt hat, sehr chromatinreich erscheint und von einem schmalen Protoplasmasaum umgrenzt wird. Die Zellen liegen relativ weit und im allgemeinen in regelmäßigen Abständen auseinander. Zwischen den Zellen liegt eine feinfibrilläre Zwischensubstanz, in der

einzelne hyaline Bindegewebsstreifen und sehr viele, prall gefüllte Capillaren zu sehen sind. Doch kann man an mehreren Stellen Blut auch außerhalb der Capillaren antreffen. Nach der Mitte des Tumors zu ändert sich das mikroskopische Bild.

Während in der äußeren Schicht der Bau und der Abstand der Zellen mehr oder weniger Gleichmäßigkeit zeigen, liegen hier die Zellen dicht gedrängt nebeneinander. Die Intercellularsubstanz tritt stark in den Hintergrund. In ihr finden sich in der sonst homogenen fibrillären Grundsubstanz, an vereinzelten Stellen Vakuolen. Die Form der Zellen ist vorwiegend spindelig, daneben findet man solche von mehr runder oder ganz unregelmäßiger Gestalt. Der Größenunterschied der Zellen neben der Polymorphie ist stellenweise so beträchtlich, daß man hier von einer Einheitlichkeit nicht mehr reden kann. Die Kerne sind sehr verschieden gestaltet und zwar herrschen große, spindelige bis eiförmige Kerne neben mehr rundlichen und unregelmäßigen Kernen vor. Man findet reichlich Kernteilungsfiguren in Form von Monastern und Diastern.

In der Kernsubstanz sieht man neben Chromatinanhäufungen vereinzelt Vakuolen, teilweise befinden sich die Kerne im Stadium der Pyknose. Sie zeigen eine wechselnde Färbbarkeit. Es wechseln gleichmäßig dunkel gefärbte, chromatinreiche Kerne mit solchen, die eine mehr wabige Struktur aufweisen, ab. Der Protoplasmaleib um die Kerne ist gering, Riesenzellen sind nicht zu finden. Die Zellen ordnen sich nur auf ganz kurze Strecken in Zügen an, sonst ist im allgemeinen eine besondere Gruppierung nicht zu sehen.

Im Zwischengewebe finden sich neben spärlich liegenden Rundzellen und polymorph-kernigen Leukozyten an einzelnen Stellen lymphocytäre Infiltrate, Nekrosen und Blutungen. Die Versorgung mit Capillaren ist in dem mittleren Teil des Tumors geringer als in den oberflächlichen Schichten.

Aus der Art und Anordnung der Zellen ergibt sich das Bild eines in lebhafter Wucherung begriffenen polymorph-zelligen Sarkoms von vorwiegend spindeligem Charakter.

Nr. 2. Ein Schnitt durch den Stiel des Tumors mit der angrenzenden Uteruswand. Das Myometrium besteht in der Hauptsache aus längs und quer verlaufenden Muskelfasern mit spärlichen Bindegewebsschichten. In diesen Septen, in denen man eine Anhäufung vorwiegend von Lymphocyten findet, als Zeichen entzündlicher Vorgänge, verlaufen die Gefäße. In der Grenzschicht auf den Tumor zu noch im normalen Gewebe nimmt die Zahl der prall gefüllten Capillaren zu, desgleichen die Rundzelleninfiltrate, in den Bindegewebsschichten. Die Muskelschicht grenzt sich gegen den Tumor in einer zackigen Linie ab, weil dieser sich zapfenförmig zwischen die einzelnen aufgelockerten Muskelbündel vorarbeitet. (S. Figur I.) Die Grenze zwischen beiden Geweben wird durch eine rundzellige Infiltrationsschicht gebildet. Die am weitesten in den Tumor vorgeschobenen Muskelfasern befinden sich im Zustande der Nekrobiose, was am Schwund der Kerne und an der schlechten Färbbarkeit der Muskelfibrillen deutlich wird. Dieser gestielte Teil des Tumors besteht in der Hauptsache aus den gleichen sarkomatösen Zellen, wie wir sie in dem oberen Teil (Pol) des Tumors beschrieben haben, doch tritt die Polymorphie und die Neigung zu Nekrosebildung etwas in den Hintergrund. Die Zellen liegen hier auch dichter beieinander. Das Zwischen-

gewebe tritt fast ganz zurück und ist nur als Begleitung der Capillaren zu finden.

Nr. 3. Der Pol des oberen im Fundus gelegenen Tumors bietet mikroskopisch ein außerordentlich mannigfaltiges Bild. Es finden sich dichte Partien von hauptsächlich spindelzelligem Typ, deren Kerne in der Größe und im Chromatingehalt sehr wechseln, dazwischen liegen große, teils kernhaltige teils kernlose Protoplasmascheiben. An anderen Stellen des Tumors hingegen herrschen große, runde Zellen vor, deren Kern gegenüber dem stark eosinophilen oder mit Pikrinsäure intensiv färbbaren Protoplasmaleib stark zurücktritt, teilweise aber nur einen geringen Protoplasmasaum übrig läßt. Die großen Zellen liegen isoliert zwischen den übrigen im Zusammenhang stehenden Zellen. Dazwischen wieder finden sich große kernlose mit Eosin und Pikrinsäure intensiv gefärbte Protoplasmascheiben und viele Riesenzellen. In diesen Partien ist die Neigung zur Proliferation sehr ausgesprochen, was an den häufigen Kernteilungsfiguren kenntlich wird. Das Zwischengewebe ist hier sehr weitmaschig und locker, zeigt wenig Capillaren, aber häufig große, zusammenhängende nekrotische Herde, welche sich durch einen Lymphozytenwall gegen das Tumorgewebe abgrenzen. Neben einzelnen Bindegewebszügen sind im Tumor noch spärliche Reste von Muskelfasern nachzuweisen, doch befinden sich diese im Stadium der Nekrobiose, was auch durch die Vakuolenbildung in den Muskelzellen deutlich wird. Nirgends findet man Übergänge von Muskelzellen in Tumorgewebe. Die Polymorphie der Tumorzellen wird in der Umgebung der Muskelfaserreste besonders deutlich, und die zahlreichen Kernteilungsfiguren, sowie die kernlosen Protoplasmascheiben lassen hier auf einen starken proliferativen und resorbtiven Vorgang schließen.

Nr. 4. Ein Schnitt durch den Tumor an seinem Übergang in die Uteruswand. Das Myometrium an der Basis des Tumorstiels besteht aus Muskelbündeln, deren bindegewebige Septen durch rundzellige Infiltrate auseinandergedrängt sind und deren Capillaren vereinzelt Thromben enthalten. Die Grenze gegen den Tumor wird durch einen Wall von Lymphozyten gebildet, welche auch die spärlichen, von dem Tumor noch verschonten Reste der oberflächlicheren Muskelschicht abgrenzen (s. Figur II). An dieser findet sich auch extravasales Blut. Übergangsformen zwischen den Muskelzellen und den Tumorzellen sind auch hier nicht zu sehen. Tumorgewebe schiebt sich infiltrierend in die normale Muskulatur vor. Die spärlichen, im Tumor an der Grenzschicht noch erhaltenen Muskelfasern befinden sich im Stadium der Auflösung, was an der Kernlosigkeit, Hyalinisierung und vereinzelter Vakuolenbildung in den Muskelzellen zu erkennen ist. Während in dem oberen Abschnitt des Tumors die Rund- und Spindelzellen ungefähr in gleicher Verteilung zu sehen waren, herrschen hier die Zellen von spindeligem Charakter vor. Die Polymorphie der Zellen und die Neigung zu Nekrosebildung tritt hier etwas in den Hintergrund. Die Zellen liegen hier etwas dichter beieinander in einer spärlichen fibrillären Zwischensubstanz. Dazwischen finden sich auch hier die schon oben erwähnten teils kernhaltigen, teils kernlosen stark eosinophilen Schollen.

Nr. 5. Schnitt aus der Uteruswand mit einer polypösen Wucherung am Rande des inneren Muttermundes. Im Myometrium an der Basis des Tumors sind die bindegewebigen Septen zwischen den Muskelfasern stark

mit Rundzellen infiltriert und führen nur spärliche Gefäße. Es folgt in Richtung auf den Tumor zu eine Schicht kernarmen hyalinisierten Bindegewebes und das daran sich anschließende Tumorgewebe zeigt im großen und ganzen denselben Aufbau wie die vorher beschriebenen Tumoren, doch ist hier das Bild im Gesamteindruck ein etwas ruhigeres, einheitlicheres in der Zellform und Zellbeschaffenheit. Aber auch hier fällt das Auftreten häufiger Kernteilungsfiguren und vereinzelter Riesenzellen auf. Das Zwischengewebe tritt ganz in den Hintergrund. Auffallend ist die Versorgung mit Capillaren, sodaß man an das Bild eines Angiosarkoms erinnert wird, doch nehmen die Sarkomzellen ihren Ursprung nicht von der Wandbekleidung der Gefäße, da das perivaskuläre Gewebe noch den normalen Aufbau zeigt (s. Figur III). In der Umgebung der Gefäße findet man rundzellige Infiltration und zahlreiche Hämorrhagien. Die Oberfläche des Tumors wird bedeckt von Blut und Fibrin. Nirgends sind Reste von Epithel oder Schleimhaut nachzuweisen. In der nächsten Umgebung des Tumors ist die Uterusschleimhaut zugrunde gegangen. Die Muskulatur ist lediglich von einer schmalen Granulationsgewebeschicht bedeckt.

Nr. 6. Ein Schnitt aus der vorderen Wand des unteren Teiles des Corpus, die sich makroskopisch deutlich in zwei Teile teilte, in die unverändert erscheinende Muskulatur und eine 1 cm breite glasig-weißliche Schicht. Die Grenze zwischen normaler Muskulatur und Tumorgewebe ist scharf. Hier finden sich reichlich Lymphocyten. Die Tumorzellen haben große, teils runde, teils länglich-ovale, teils vollkommen unregelmäßig gestaltete Kerne, welche den Farbstoff bald mehr, bald weniger angenommen haben und häufig Kernteilungsfiguren aufweisen. Die Polymorphie der Zellen nimmt von der Grenze zwischen gesundem und krankem Gewebe ab. Die Form der Zellen wird nach dem Cavum zu etwas einheitlicher und zwar überwiegen die runden Sarkomzellen. Die Oberfläche ist von einer dicken Schicht Fibrin und Blut bedeckt; von der Schleimhaut des Uterus ist nichts mehr zu sehen.

Nr. 7. Ein Schnitt aus der Cervix zeigt folgendes Bild: Von der Schleimhaut ist nichts mehr erhalten, sondern die Oberfläche besteht aus einer dicken Schicht Tumorgewebe, welches histologisch im Allgemeinen dem Bilde der beiden vorher beschriebenen Präparate entspricht. Das Tumorgewebe ist reichlich mit Blutcapillaren versorgt und zeigt auch extravasales Blut. Zwischen der noch gesunden mittleren cirkulären Muskelschicht der Wand und dem Sarkomgewebe befindet sich eine kernarme, longitudinale Schicht, die von dem Tumor durch einen Lymphocytenwall getrennt ist und sich im Zustande ödematoser Quellung befindet (s. Figur IV). Vereinzelt ziehen Muskelfasern in das Gewebe. Die Schicht, in der die Cervikaldrüsen liegen, scheint durch den Tumor zerstört zu sein, da sich keine Drüsenreste nachweisen lassen.

Nr. 8. Eine makroskopisch unverdächtige Stelle an der vorderen Uteruswand. Der Schnitt zeigt folgendes Bild: Die Schleimhaut fehlt vollkommen. Die Oberflächenbedeckung besteht aus einem sehr zellreichen sarkomatösen Gewebe mit homogener mit zahlreichen Capillaren versehener Grundsubstanz. Die Tumorzellen haben an manchen Stellen vorwiegend spindelige Form; gleichzeitig besteht an einzelnen Punkten starke Polymorphie und regelloses Wachstum, sowie große Neigung der Kerne sich mit Hämotoxylin intensiv zu färben. Andere Kerne dagegen erscheinen wieder blaß. An der Oberfläche wie auch zwischen den Zellen

befindet sich Fibrin. An einer Stelle der sonst glatten Oberfläche erhebt sich der Tumor in Form einer kleinen polypösen Exkrescenz, in der die Atypie der Zellen besonders auffallend ist. Nach der Tiefe zu folgt, wie auch bei den übrigen Bildern beschrieben, wieder ein Lymphocytenwall und darauf die durch Rundzelleninfiltration häufig auseinandergedrängte Muskulatur. Infiltrierendes Wachstum des Tumors ist nirgends sicher festzustellen.

Nr. 9. Die makroskopisch unveränderte, den Tumoren gegenüber liegende hintere Wand des Uterus. Die Schleimhaut zeigt, außer einer starken Verschmälerung, keine nennenswerten Veränderungen in ihrem eigentlichen Parenchym. Doch ist das Stroma von einer außerordentlich starken rundzelligen Infiltration durchsetzt, sodaß man kaum noch Bindegewebsfasern erkennen kann. Dazwischen finden sich zahlreiche Gefäße, in denen polynukleäre Leukocyten vorherrschen. Die darunter liegende Muskelschicht ist rundzellig stark infiltriert und zwar dringt die Infiltration bis in die tiefsten Schichten der Muskulatur vor. Noch in den tiefsten Gefäßgebieten findet sich häufig eine starke Vermehrung der polynukleären Leukocyten.

Epikrise und Entstehung.

Es handelt sich hier um einen klinisch wie auch pathologisch anatomisch interessanten und seltenen Fall von Sarkom der Uterusschleimhaut. Klinisch bemerkenswert dadurch, daß er bald bei seiner Entstehung Erscheinungen machte; daß ferner die Untersuchung der curettierten Massen nur wenig Aufklärung über den Charakter der bereits vermuteten Neubildung gab, und selbst eine Zeit später als ein Polyp entstanden war, noch die Differenzialdiagnose Medullarkarzinom bestand. Pathologisch-anatomisch ist der Fall dadurch interessant, daß die Entstehung des Uterussarkoms aus der Schleimhaut selten ist und früher Sarkome derselben äußeren Erscheinungsform schon für Schleimhautsarkome gehalten wurden, ohne daß mikroskopisch dafür der einwandfreie Beweis geliefert werden konnte. Mikroskopisch muß nun der Beweis erbracht werden, daß ein Wandsarkom ausgeschlossen werden kann. Für diesen Fall war es von großer Bedeutung, daß der Prozeß von Anfang an beobachtet werden konnte. (Vergl. S. 5.) Wenn man nämlich den Tumor erst in der fertigen Form zur Beobachtung bekommt, ist nicht mehr ohne weiteres festzustellen, daß der Prozeß von der Schleimhaut ausging, weil auch die Wandsarkome am Abschluß ihres Wachstums durch den Durchbruch durch die Schleimhaut ein ähnliches Aussehen haben.

Vom Sarkom ergriffen ist hauptsächlich die vordere Uteruswand. Die hintere Wand zeigt bis auf einige kleine Tumorknoten in der Nähe des inneren Muttermundes nur atrophische, chronisch-entzündliche Schleimhaut. Die Wachstumsart des Tumors ist nicht nur eine polypöse, sondern an der vorderen Wand des unteren Uterinsegments und an einer anderen Stelle der vorderen Wand und in der Cervix auch eine diffuse. Zellulär kann man das Sarkom als ein gemischtzelliges bezeichnen, und zwar herrschen bei dem Tumor mit der diffusen Ausbreitungsform im allgemeinen die runden Sarkomzellen vor, bei der anderen Form dagegen die Spindelzellen. Die zahlreichen Kernteilungsfiguren und Poly-

morphien der Kerne deuten auf ein schnelles Wachstum hin. Die zahlreichen Nekrosen, die anzutreffenden großen, aufgetriebenen, stark hyperchromatischen, teils kernlosen Zellen und mehrkernige Riesenzellen, die Polychromasie der Kerne und deren häufige Kariolyse und Pyknose — hauptsächlich in den oberen Partien des Tumors — lassen den Schluß zu, daß der Tumor neben einer starken Proliferation einem raschen regressiven Vorgange unterliegt. Doch findet man das Sarkom auch in weniger fortgeschrittenem Stadium. Hier ist das mikroskopische Bild ein viel einheitlicheres und ruhigeres. Die Zellen sind in Gestalt und Färbbarkeit von größerer Regelmäßigkeit; Nekrosen und Riesenzellen sind bedeutend seltener anzutreffen.

Daß das Sarkom seinen Ursprung in der Schleimhaut genommen hat, dafür spricht schon die Anamnese. Als die Patientin zum ersten Male den Arzt aufsuchte, ein halbes Jahr nach dem ersten Symptom der Erkrankung, nämlich der Blutung, fand der Arzt einen mannsfaustgroßen, weichen Uterus mit weitem Cavum. Ein Tumor war an der Uteruswand mit der Curette nirgends festzustellen. Diese war überall glatt und regelmäßig. Für eine Erkrankung der Uterusschleimhaut sprach, neben der Blutung, der mikroskopische Befund des Curettements, der den Verdacht auf das Bestehen eines malignen Tumors in der Schleimhaut nahelegte. Kurze Zeit darauf erfolgte eine neue mikroskopische Untersuchung, die im wesentlichen dasselbe ergab. Sechs Monate nach diesen beiden ersten Untersuchungen kommt Patientin mit denselben Blutungsbeschwerden, zu denen sich noch Beschwerden von Seiten des Mastdarmes und der Blase hinzugesellten, wieder zum Arzt.

Auf die Entstehung des Sarkoms aus der Schleimhaut würde unter Berücksichtigung des mikroskopischen Befundes bei den ersten beiden Auskratzungen des Uterus, u. a. auch das Überwiegen der sarkomatösen Entartung gegen die Uterushöhle zu hindeuten. Dagegen spricht die lappig-traubige Bildung allein nicht für Schleimhautsarkom, da mehrere Autoren eine solche Form des Wachstums auch bei Wandsarkomen fanden.

Die Ursache der schnellen, z.T. diffusen Verbreitung des Sarkoms über den größten Teil der Schleimhaut liegt wohl in der leichten Keimverschleppung durch den schnell zirkulierenden, subepithelialen Saftstrom.

Die Entstehung des Sarkoms aus einem subserösen oder intramuralen Myom ist schon allein deswegen sehr unwahrscheinlich, weil der Arzt bei seinen genauen Untersuchungen, durch Palpation und Austastung des Uterus, Myomknoten sicher gefunden hätte. Der Uterus war immer regelmäßig vergrößert und fühlte sich weich bis prall-elastisch an. Bei den ersten beiden Untersuchungen wurde die Uterus-Innenfläche glatt gefunden, bei der darauf folgenden fand man dann die polypösen Massen, die sich als Sarkom erwiesen. Die Annahme, daß bei den ersten beiden Untersuchungen ein Myomknoten der Kleinheit wegen übersehen worden wäre und sich dieser im Laufe eines halben Jahres zu einem Myom von hühnereigröße entwickelt und dann sekundär entartet, sich über den größten Teil der Uterusschleimhaut und der Cervix verbreitet hätte, ist als nicht sehr wahrscheinlich anzusehen. Gegen diese Annahme spricht die Tatsache, daß schon beim ersten Curettement eine auf malignen Tumor verdächtige Schleimhaut zutage gefördert wurde, daß der Tumor einen ober-

flächlichen Beginn gehabt haben muß, also in der Schleimhaut entstanden ist.

Eine Entstehung des Tumors aus den Elementen der Uteruswand ist, wenn man die von Anfang an bestehende gleichmäßige Vergrößerung des Uterus und seine weiche Konsistenz berücksichtigt, wohl von der Hand zu weisen. Hier ist wohl allein ausschlaggebend der mikroskopische Befund.

Mikroskopisch konnten nur in einem der beiden größten Tumoren spärliche Reste der Schleimhaut, nämlich die oberflächliche Schicht der Tunica propria mucosae, als einzelne, der Oberfläche parallel verlaufende langgestreckte, spindelige Zellen nachgewiesen werden. Sonst sind Reste von Schleimhaut im Tumorgewebe nirgends aufzufinden. Auch an den Stellen, an denen das Sarkom im Beginn seiner Ausbreitung steht, sind Spuren von Schleimhaut nirgends festzustellen. Diese makroskopisch noch gar nicht diagnostizierbaren im Anfangsstadium stehenden Tumorpartien, aber auch die polypösen Excreszenzen von Bohnengröße, setzen sich entweder ganz scharf gegen das Myometrium ab oder zeigen nur sehr geringes beginnendes infiltratives Wachstum in die angrenzende Muskelschicht. An diesen Stellen ist die Uterusschicht überall in ihrer gewöhnlichen Stärke vorhanden und zeigt, außer einer dicht unter dem Tumor gelegenen streifenförmigen, kleinzelligen Infiltration, keinerlei Veränderungen seiner Elemente, insbesondere keine Übergangszellen von Muskelzellen in Sarkomzellen. Das Nichtauffinden von Schleimhautresten in den, noch ganz im Anfang ihrer Entwicklung stehenden von der Muskulatur scharf getrennten Tumorpartien, würde dafür sprechen, daß das Sarkom erst nach völliger Vernichtung der Schleimhaut sich allmählich in die Tiefe fortzupflanzen begann. An den mehr fortgeschrittenen Stellen des Tumors ist eine deutliche Verdünnung der darunter liegenden Uteruswand festzustellen, die auf dem hier schon weiter fortgeschrittenen infiltrativen Wachstum des Tumors in die Tiefe beruht. Die Haufen der Sarkomzellen sind hier deutlich von den, auch teilweise in den Tumor hineinragenden Muskelfasern des Myometriums zu unterscheiden. Es fehlen Übergangsformen zwischen den Zellen sowie Wucherungsprozesse (Mitosen) an den Muskelzellen. Auch sieht man nirgends ein gleiches Richtungsbestreben der Muskelbündel in den malignen Zellen, die sie als eine unmittelbare Fortsetzung der Muskelbündel erscheinen läßt. Das garbenartige Hervorquellen der Sarkomzellen aus den gelockerten und aufgefaserten Enden der Muskelfascikel, die innige Mischung der stets parallel gelagerten Sarkom- und Muskelzellen in den Bündeln (Pick) — alles das fehlt hier. Vielmehr zeigen die in den Tumor an mehreren Stellen zapfenförmig hineinragenden Muskelbündel alle Zeichen der Nekrobiose. Das Myoplasma färbt sich sehr schwach, zeigt häufig Vakuolenbildung und stellenweise Hyalinisierung; die Kerne sind meist zugrunde gegangen; die Konturen der einzelnen Muskelzellen sind verwischt. Die regressiven Vorgänge an den Muskelzellen in der Nähe der Tumorzellen sprechen dafür, daß der von der Oberfläche her infiltrierend zwischen die Muskelfasern eindringende Tumor diese zur Zerstörung gebracht hat. Auch von den Gefäßwänden und vom interstitiellen Muskelgewebe kann das Sarkom nicht ausgegangen sein, da man an den Gefäßwänden und im interstitiellen Muskelgewebe keinerlei Proliferationsvorgänge findet.

Für die Annahme, daß das Sarkom in seinem Ausgangspunkt durch Entartung eines Myoms entstanden ist, könnte vielleicht der Befund von einzelnen Muskelfasern mitten im größten der Tumoren sprechen. Dieser wäre dann als Ausgangstumor anzusehen. Nun sind aber diese Muskelfasern von den benachbarten Sarkomzellen deutlich unterschieden. Es gelingt nirgends, Übergangsformen zwischen den Muskelzellen und den malignen Zellen aufzufinden, ebenfalls fehlen an den Muskelzellen Zeichen der Proliferation. Sie weisen dagegen alle Merkmale einer regressiven Metamorphose auf. Nimmt man an, daß diese Muskelfasern, die vom Myom übriggebliebenen, nicht zur Entartung gekommene Elemente sind, so könnte man hierauf allein die Entstehung aus einem Myom nicht unbedingt in Abrede stellen. Das Vorhandensein von Muskelfasern mitten im Tumorgewebe, wäre wohl nur so zu deuten, daß diese der Uteruswand entstammen und mit den schnell gegen das Uteruscavum wachsenden Tumormassen, nach ihrer Unterminierung und Ablösung von dem übrigen Muskelfaserverband hochgedrängt worden sind.

Aus all dem Gesagten ist ersichtlich, daß es sich im vorliegenden Falle um ein primäres Schleimhautsarkom des Uterus handelt. Ob der Tumor aus einem Schleimhautpolyp entstanden ist, oder seinen Ursprung in der vorher unveränderten Schleimhaut, nach Basso, v. Franqué, v. Kahlden, Keller „in den tieferen Schichten der Mucosa" genommen hat, ist pathologisch-anatomisch nicht ohne Bedeutung, klinisch dagegen von Wichtigkeit, insofern als man beim Abtragen jedes auch harmlos erscheinenden Polypen gegebenenfalls zu einer Frühdiagnose eines Sarkoms kommen würde. Im vorliegenden Falle wurde vollkommen richtig vorgegangen und der Patientin nach dem ersten Curettement, das auf malignen Tumor verdächtige Schleimhaut zutage förderte, die Uterusextirpation angeraten. Leider war Patientin zu einer Operation damals noch nicht zu bewegen.

Es ist mir zum Schluß eine angenehme Pflicht, Herrn Prof. Fraenkel für die Anregung zur Arbeit und Überlassung des Materials meinen besten Dank auszusprechen, ebenso danke ich Herrn Prof. Henke für die Überlassung zweier mikroskopischer Präparate und Herrn Privatdozent Dr. Hermstein für das Nachkontrollieren der Befunde.

Literatur-Verzeichnis.

Ahlfeld: Großer sarkomatöser Polyp usw. Archiv für Gynäkol. 1875. Bd. 7. S. 301.

Basso: Histologische Untersuchungen an einigen Fällen von Uterussarkom mit besond. Berücksichtigung des Myosarkoms. Monatsschrift für Geb. u. Gyn. 1907, Bd. 25, H. 3.

Beckmann: Zwei Fälle von Uterussarkom. Zeitschrift für Geb. u. Gyn. 1899, Bd. 41, S. 427.

Busse: Über sarkomatöse Entartung der Myome. Deutsche medizin. Wochenschrift 1904, Bd. 10.

Eckstein: Ein Fall von Uterussarkom. Diss. Greifswald 1896.

v. Franqué: Hyaline und myxomatöse Degeneration in Uterus-Sarkomen. Zentralbl. f. Gyn. 1893, S. 987.

Derselbe (Franqué): Über Sarkoma uteri. Zeitschrift f. Geb. u. Gyn. 1899, Bd. 40, S. 2.

Frankl: In Liepmanns Handbuch der ges. Frauenheilkunde, 1914, Bd. II.

Gläser: Zur Histologie und Histogenese des Uterussarkoms. Virchows Archiv, Bd. 154, p. 250.

Derselbe (Gläser): Eine Geschwulst von eigentümlicher Bildung in Cavo uteri. Virchows Archiv, Bd. 25, p. 422.

Geßner: Das sarkoma uteri in Veits Handbuch 1899, I. Aufl. Bd. III, p. 867.

Hofmeier: Fränkische Gesellschaft f. Geb. u. Frauenheilkunde über Uterussarkom. — Zentralbl. f. Gyn. 1906, Nr. 16, S. 460.

v. Herff: Neubildungen des Uterus. Ref. in Frommels Jahresberichten 1894, p. 155.

Hedley: Sarkoma of the uterus. Ref. in Wiener Klin. Wochenschrift 1914, Nr. 14, p. 379.

Kamann: Über Uterussarkom. Gynäkol. Ges. zu Breslau. Zentralblatt f. Gyn. 1906, Nr. 38, p. 1052.

v. Kahlden: Das Sarkom des Uterus. Zieglers Beiträge zur pathol. Anat. u. z. Allgem. Pathologie, Bd. 14, p. 174.

Keller: Zur Diagnose des Schleimhautsarkoms des Uteruskörpers. Zeitschrift f. Geb. u. Gyn., Bd. 20.

Keitler: Über traubenförmige Sarkome im Corpus uteri. Monatsschrift f. Geb. u. Gyn. 1903, Bd. 18, p. 231.

Meyer Rob.: Beiträge zur Pathologie des Uterussarkoms. Verhandlungen der Ges. f. Geb. und Gyn. in Berlin 1907. Zeitschrift f. Geb. u. Gyn., Bd. 60, p. 354.

Derselbe: Zur Pathologie der Uterussarkome. Zieglers Beiträge zur Pathol. Anatomie u. z. allgem. Pathologie 1907, Bd. 42, p. 85.

Derselbe: In Veits Handbuch der Gyn. 1908, II. Aufl., Bd. III.

Pick: Zur Hystogenese und Klassifikation der Gebärmutter-Sarkome. Arch. f. Gyn. 1895, Bd. 48.

Derselbe: Zur Lehre vom Myoma sarkomatosum und über die sogen. Endotheliome der Gebärmutter. Arch. f. Gyn., Bd. 49, p. 1.

Piquand: Le Sarkome de l' uterus. Revue de Gynécologie et de Chirurgie abdom. 1905. Tom. 9, Nr. 3 u. 4.
Peham: Das traubige Sarkom der Cervix uteri. Monatsschr. f. Geb. u. Gyn. 1903, Bd. 18, p. 191.
Rylko: Ref. Zentralbl. f. Gyn. 1908, Nr. 44, p. 1460.
Ruge C.: In Winters Lehrbuch der Gyn. Diagnostik. Leipzig 1896 und 1907 (II. Auflage).
Siefart: Über Uterussarkom. Verhandlungen der Ges. f. Geb. u. Gyn. am 22. Juni 1922, zu Berlin. Zeitschr. f. Geb. u. Gyn. 1923, p. 381.
Seeger: Über Sarkom des Uterus. Diss. Berlin 1886.
Spiegelberg: Zu den Sarkomen des Uterus und der Scheide. Archiv f. Gyn., Bd. 4, p. 334.
Veit: In Handbuch der Gynäkol. I. Auflage 1867.

Lebenslauf.

Ich wurde am 25. Juni 1900 in Myslowitz (Poln.-Oberschlesien) geboren und absolvierte zunächst die dortige zehnklassige höhere Mädchenschule. 1920 machte ich an der realgymnasialen Studienanstalt der Viktoriaschule zu Breslau als Extraneer die Reifeprüfung. Meinem medizinischen Studium lag ich in Breslau ob und machte im Sommer 1925 das Staatsexamen.

Am 15. September 1925 trat ich das praktische Jahr an und seit dem 1. Oktober 1926 bin ich als Assistenzärztin an der Städtischen Heilanstalt für Nerven- und Gemütskranke beschäftigt.

Josefine Lühr.

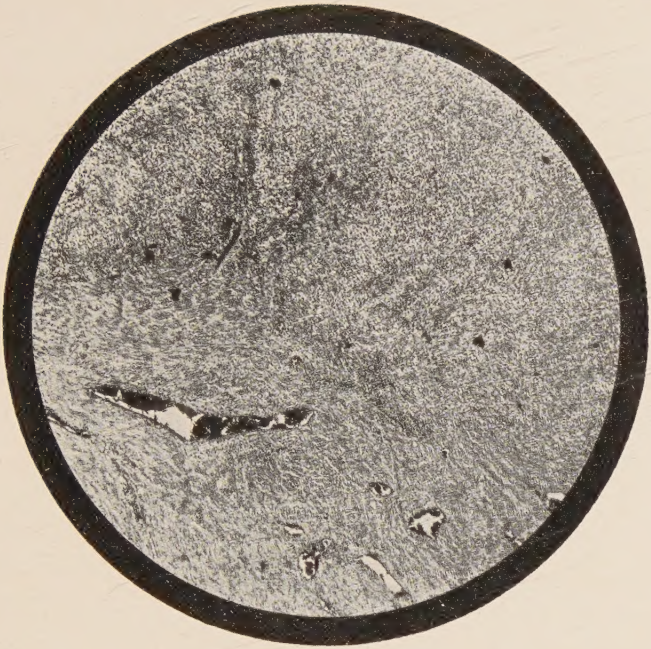

Figur I

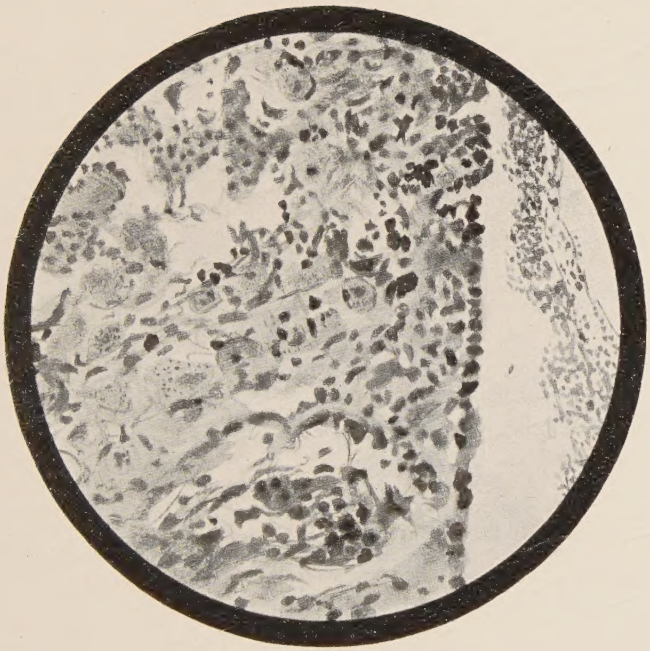

Figur A